EMBOLIE PULMONAIRE

F.A.E.

Dr.PETIT-REMY

SAMU 21 DIJON

Souvenons

nous encore

du schéma

de la circulation sanguine.

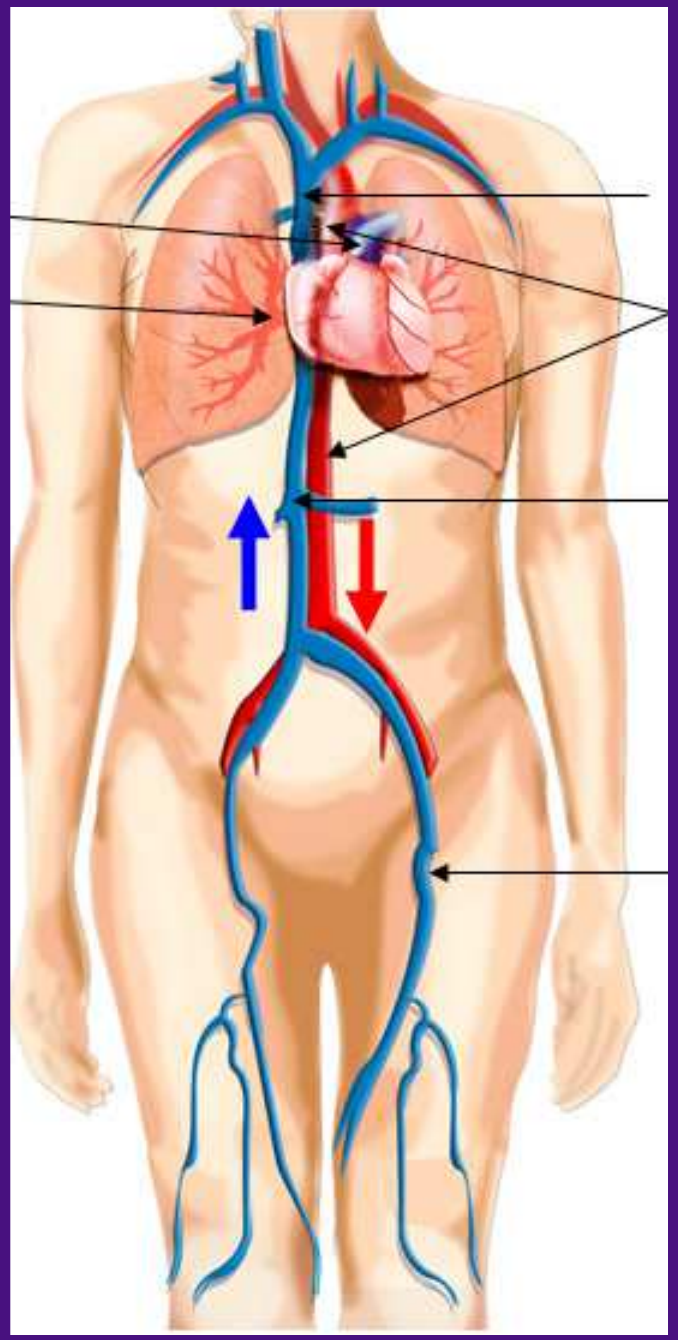

Suivons la

circulation

veineuse

varices

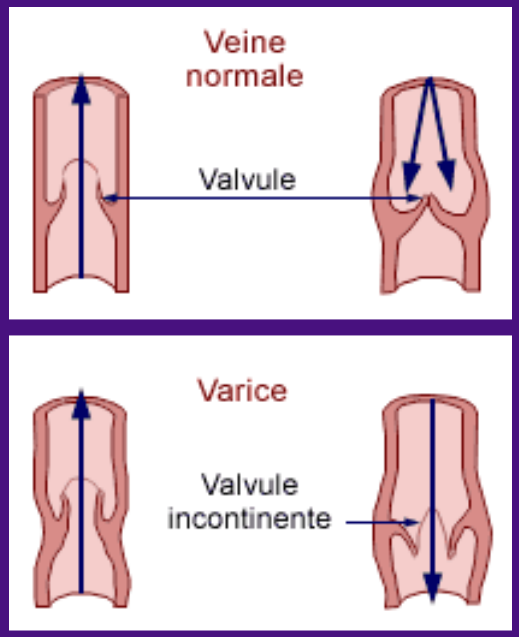

INSUFFISANCE VEINEUSE

Stase sanguine

Risque de formation de **caillot** ↗ Risque de **phlébite**

Caillots fémoraux bilatéraux

Phlébite possible :

Un caillot s'est formé

Et se détache

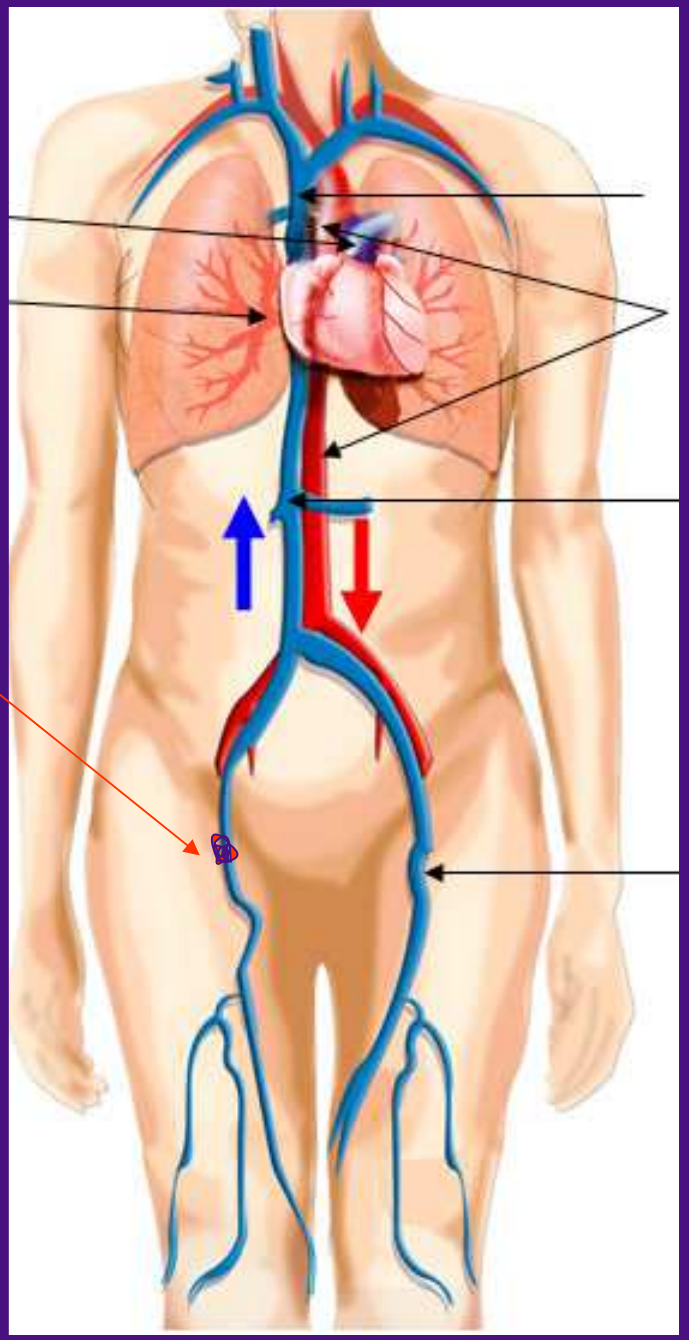

Le caillot remonte jusqu'au cœur droit.

Et va se bloquer dans l'artère pulmonaire ou l'une de ses branches.

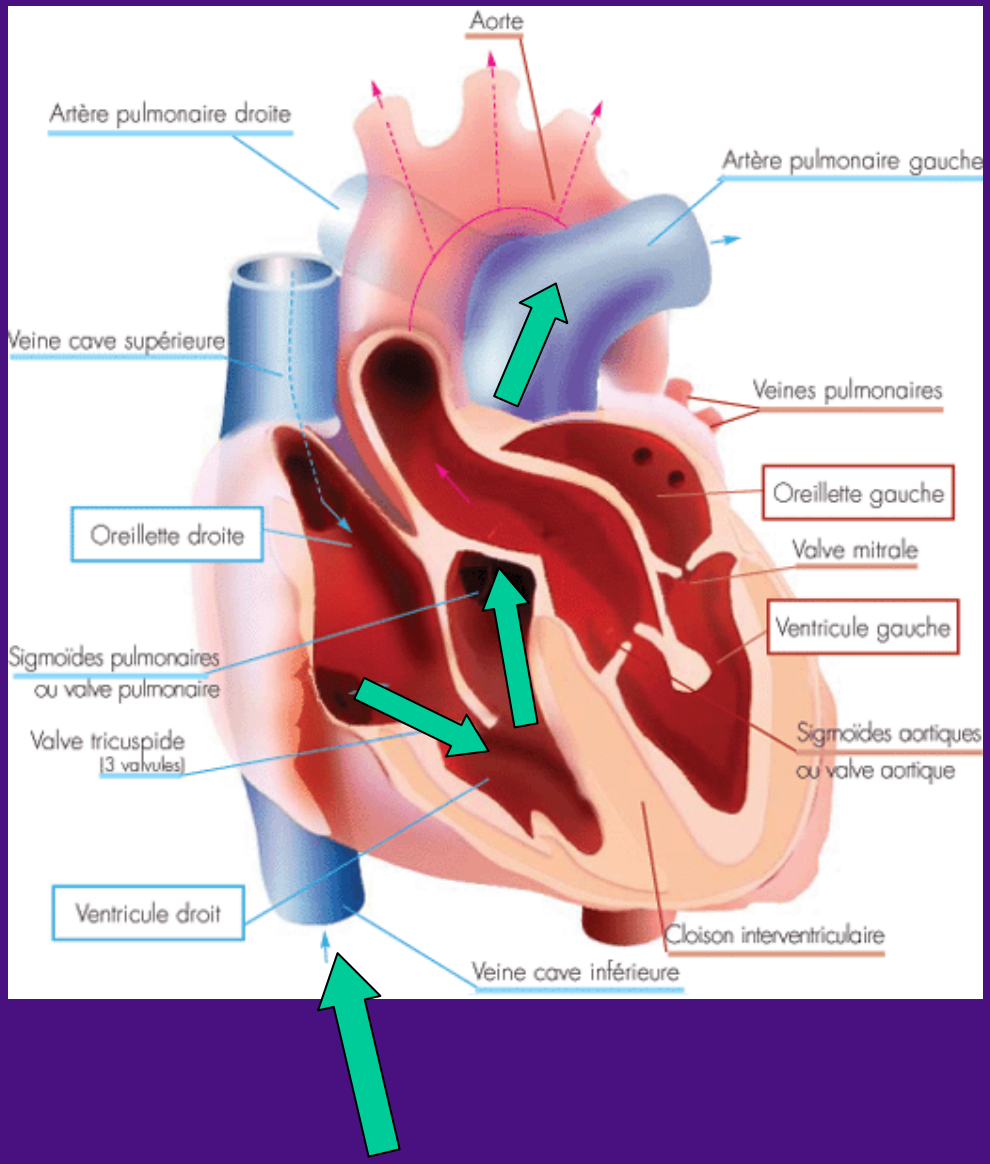

EMBOLIE PULMONAIRE

Occlusion aiguë de l'artère pulmonaire ou de l'une de ses branches par un caillot venu d'une phlébite profonde.

Souvent des membres inférieurs, mais aussi du petit bassin ou du membre supérieur.

Environ 100 000 / an , Dont 20 000 morts.

Conséquences

- Perturbation des échanges gazeux.
- Hypoxémie.
- HTAP. Dilatation des cavités droites.
- Arrêt cardiaque.

Diagnostic

- Difficile.
- Intérêt du **contexte**. Recherche
- Dyspnée: polypnée. Parfois hémoptysie
- Angoisse.
- Douleur thoracique de type variable.
- Cyanose possible.
- Syncope.
- T° 38°
- Tachycardie

Diagnostic suite

Nombreux ex.complémentaires possibles:

- Signes ECG svt absents.
- RX pulmonaire rarement normale
- GDS : hypoxie, hypocapnie
- Biologie: D Dimères
- Echographie cardiaque
- Angioscanner
- Recherche de la phlébite primitive

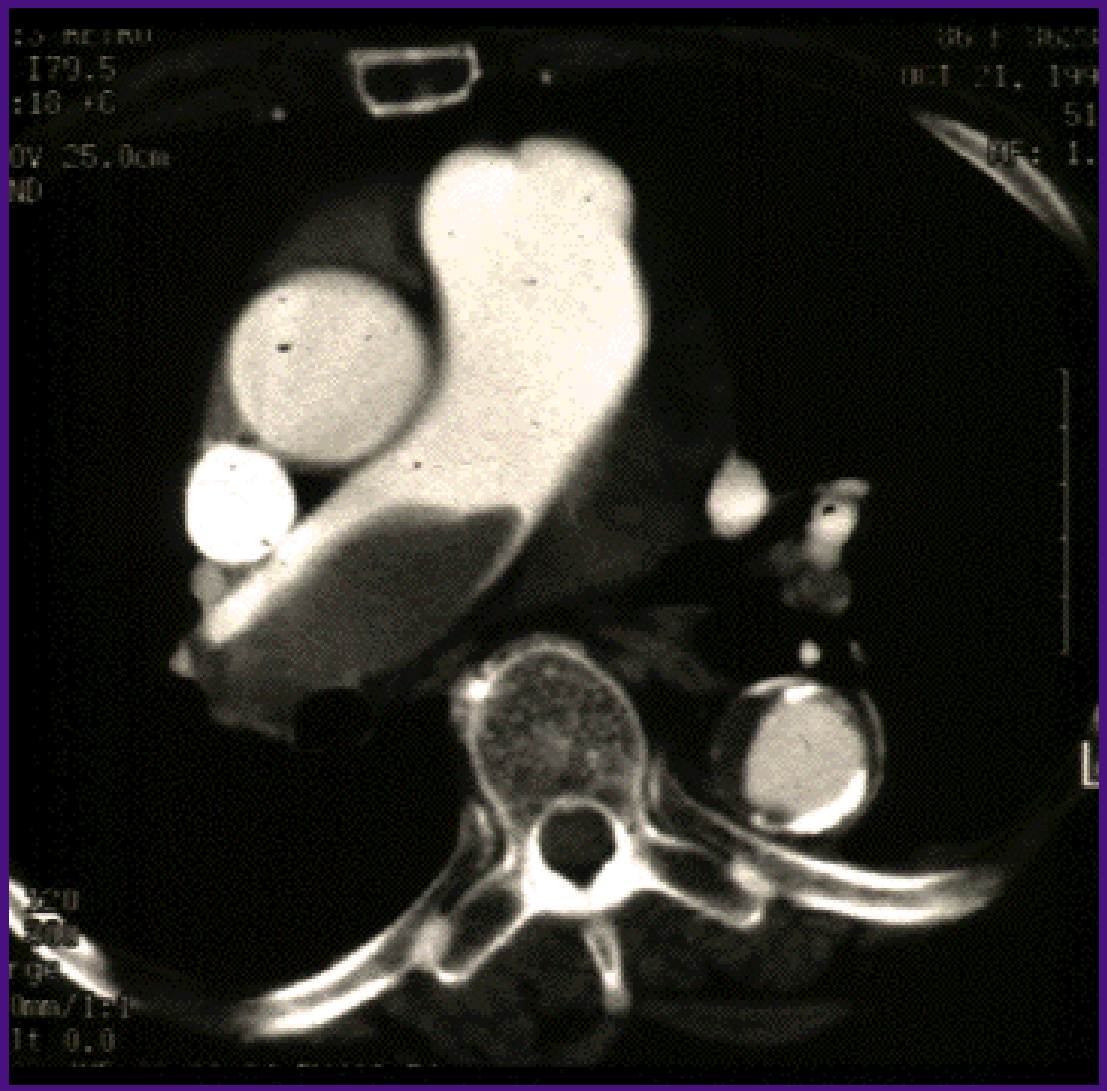

GROS THROMBUS (= CAILLOT)

DANS ARTERE PULMONAIRE

TRAITEMENT

- C’est une urgence:

- Oxygène
- Anticoagulants
- Fibrinolyse
- Chirurgie devenue rare